Aus dem pathologischen Institut der Universität München.
(Vorstand: Prof. Dr. Borst.)

Über den histologischen Bau der Arterien in der wachsenden und alternden Niere.

Inaugural-Dissertation
zur
Erlangung der Doktorwürde
einer
hohen medizinischen Fakultät
der
Königl. bayer. Ludwig-Maximilians-Universität
vorgelegt von

Franz Oppenheim
aus München.

Hierzu 7 Abbildungen auf Tafel 1/2 und 2 Tabellen im Text.

Wiesbaden.
Verlag von J. F. Bergmann.
1917.

Aus dem pathologischen Institut der Universität München.
(Vorstand: Prof. Dr. Borst.)

Über den histologischen Bau der Arterien in der wachsenden und alternden Niere.

Inaugural-Dissertation

zur

Erlangung der Doktorwürde

einer

hohen medizinischen Fakultät

der

Königl. bayer. Ludwig-Maximilians-Universität

vorgelegt von

Franz Oppenheim

aus München.

R. UNIV. BIBLIOTHEEK LEIDEN

Hierzu 7 Abbildungen auf Tafel 1/2 und 2 Tabellen im Text.

Wiesbaden.
Verlag von J. F. Bergmann.
1917.

Gedruckt mit Genehmigung der medizinischen Fakultät der Universität München.

Referent: Herr Prof. Dr. Borst.

Druck von Carl Ritter, G. m. b. H., Wiesbaden.

Meiner lieben Mutter.

Aus dem pathologischen Institut der Universität München.
(Vorstand: Prof. Dr. Borst.)

Über den histologischen Bau der Arterien in der wachsenden und alternden Niere.

Von

Franz Oppenheim,

Assistent am Institut.

Hierzu 7 Abbildungen auf Tafel 1/2.

Die Blutgefässe der Nieren nehmen gegenüber vielen anderen Gefässgebieten des grossen Kreislaufes eine Sonderstellung ein sowohl in physiologischer und pharmakologischer wie in anatomischer und pathologischer Beziehung. Denn in der Niere sind die Arterien wie in allen Drüsen nicht nur Zufuhrstrassen der Gewebsernährung, sondern zugleich auch Zufuhrstrassen für das sezernierende Parenchym. Was die Niere jedoch von allen andern Drüsen unterscheidet, das ist der Umstand, dass dieser doppelten Funktion hier auch morphologisch zwei scharf getrennte, hintereinander geschaltete Kapillarsysteme entsprechen, ein im menschlichen Organismus so ungewöhnlicher und auffälliger Befund, dass die Anatomen das erste dieser Netze, den Glomerulus, als arteriellen Wunderknäuel bezeichnet haben. Aber auch für die Pathologen besteht Grund genug, den Nierengefässen ihr Interesse zu schenken. Denn schon lange sind die schweren Veränderungen bekannt, welche die chronischen Nierenleiden an dem Zirkulationsapparat hervorzurufen pflegen, obgleich ihre einwandfreie Deutung noch immer nicht gelungen ist.

Unter diesen Umständen ist es nicht zu verwundern, dass im Lauf der Zeit eine ganze Anzahl Erkrankungsformen der Nierengefässe beschrieben worden sind. Da es nun die Aufgabe der vorliegenden Arbeit ist, die physiologischen Wachstums- und Altersvorgänge der Nierengefässe zu untersuchen und von den pathologischen Prozessen abzugrenzen, so ist es wohl angezeigt, zunächst auf die Darstellung dieser krankhaften Gefässbilder einen Blick zu werfen.

Wenn wir dabei chronologisch vorgehen wollen, so wäre zunächst zu erwähnen, dass im Jahre 1872 Gull und Sutton (11) eine

Erkrankung der Nierenarterien beschrieben haben, die sie als Arterio capillary-fibrosis bezeichneten. Sie fanden in ihren Präparaten der kleinen Körper- und Nierenarterien, welche sie mit Karmin gefärbt und in Kampferwasser konserviert hatten, in der Intima und Adventitia glänzende Tropfen und halbmondförmige Ringe, die in den grossen Gefässen ein mehr «hyalin-fibroides» Aussehen annahmen. Diese Gefässveränderungen stellten sie als besonderes Krankheitsbild der gewöhnlichen Atherosklerose gegenüber und betrachteten sie als Ursache des Parenchymschwundes in der Schrumpfniere. Obwohl ihr Landsmann Johnson (13) ihre Befunde noch im gleichen Jahr als Kunstprodukte bezeichnete, und obwohl auch deutsche Nachuntersucher ihre Resultate bestritten, ist ihr Gedanke, den Gewebsuntergang in der Schrumpfniere durch Ischämie zu erklären, in anderen Formen immer wiedergekehrt und für die atherosklerotische Schrumpfniere auch als richtig erkannt worden. Es ist speziell das Verdienst von Ziegler (28), darauf hingewiesen zu haben, dass zur Erklärung des chronischen Parenchymschwundes in der Schrumpfniere eine Gefässschädigung gefordert werden muss, denn eine reine Parenchymläsion könnte ja durch Regeneration wieder völlig behoben werden.

Eine andere Art von Gefässerkrankung bei Schrumpfnieren wurde von Ewald (5) gefunden. Er hat durch vergleichende Gefässmessungen an den kleinen Piaarterien festgestellt, dass das Verhältnis zwischen Gefässlumen und Gefässwand bei chronischen Nephritikern zu Gunsten der Wanddicke verschoben ist. Er deutete diesen Befund als eine Hypertrophie der Gefässwand, die er der Herzhypertrophie der Nierenkranken zur Seite stellte und bestätigte damit die Resultate von Johnson (13), der schon vorher eine Mediahypertrophie in den Gefässen des Gehirns, der Pia, und des Darmkanals sowie in den Nierengefässen bei Morbus Brighti beschrieben hatte. Es soll gleich hier bemerkt werden, dass die Richtigkeit dieser Angaben und der Ewaldschen Messungen später vor allem von Senator (24) und Jores (17) mit guten Gründen bezweifelt wurde.

Auch Friedemann (8) fand eine Hypertrophie der Arterienwände in der Schrumpfniere, jedoch lokalisierte er diese vor allem in die Intima. Hier beobachtete er an seinen Präparaten, die mit Hilfe der inzwischen aufgekommenen Elastinfärbungen hergestellt waren, eine erhebliche Vervielfachung der Elastica interna. Da Gull und Sutton die Elastinfärbung noch nicht kannten, so erscheint die Annahme Friedemanns wahrscheinlich, dass es sich bei seinen Beobachtungen um die gleichen Dinge handelt, welche in den Präparaten der englischen Autoren als

«Arterio-capillary-fibrosis» imponierten. Auch die von Thoma (25) beschriebene Endarteriitis obliterans bei Schrumpfnieren soll nach Friedemanns Ansicht mit seinen Befunden identisch sein. Er versuchte diese elastische Intimaverdickung, die er als eine Reaktion der Gefässwand auf die Blutdrucksteigerung infolge der Schrumpfniere auffasste, von der atherosklerotischen Intimawucherung morphologisch abzugrenzen und bezeichnete die erstere wenn nicht als spezifisch, so doch als charakteristisch für die Schrumpfniere. Gleichwohl musste er zugeben, dass sehr häufig beide Prozesse gemischt auftreten, wodurch die einzelnen Bilder sehr an Klarheit einbüssten.

Friedemanns Anschauungen wurde alsbald auf das entschiedenste widersprochen von Jores (14, 18) und dessen Schüler Prym (22). Diese Autoren prüften die von Friedemann beschriebene elastische Intimaverdickung an der Hand der Gesichtspunkte, welche Jores (14) für die Beurteilung der Atherosklerose aufgestellt hatte und kamen zu dem Schluss, dass es sich dabei um echte Atherosklerose handle. In gleicher Weise wie Friedemann seiner Zeit die Anschauung vertrat: Wenn Gull und Sutton die Elastinfärbung gekannt hätten, so hätte sich ihre Arterio-capillary-fibrosis als elastische Intimahypertrophie herausgestellt; so erklärte nunmehr Prym: Wenn Friedemann eine Fettfärbung gemacht hätte, so hätte er wohl seine elastische Intimahypertrophie als Arteriosklerose erkannt. Jores und Prym betonen dabei das schon früher bekannte häufige Zusammentreffen von Schrumpfniere und Atherosklerose selbst bei ganz jugendlichen Individuen, und Prym schliesst seine Arbeit mit der Frage: «Gibt es überhaupt eine Nephritis interstitialis, einen echten Morbus Brighti ohne beginnende Atherosklerose in unserem Sinn? Das müsste zum mindesten noch bewiesen werden. Ich möchte es bezweifeln.»

Bereits drei Jahre darauf berichtete Roth (23) über 6 Fälle von Schrumpfnieren, bei denen jede nennenswerte Atherosklerose sowohl in den Nierengefässen, wie in den kleinen Organarterien fehlte. Er fand hier nur in denjenigen Arterien der Nieren, welche zu den stärksten Schrumpfungsherden hinführten, eine Intimaverdickung, die das Lumen oft völlig verschloss. Da elastische Elemente in dieser Wucherung nicht gefunden wurden, betrachtete er sie als Endarteriitis obliterans, trotzdem Verfettung dabei beobachtet wurde, die nach den Angaben von Jores bei dieser Erkrankung nicht vorkommen soll.

Es ist ja wohl selbstverständlich, dass die erwähnten Autoren normale Vergleichspräparate untersucht haben, und bei Fahr (6, 7) und Jores (14) finden sich auch genauere diesbezügliche Angaben.

Insbesondere hat Eller (4), ein Schüler des Letzteren, in 4 Fällen normale Arterien des Arcus renalis untersucht, welche in seiner Arbeit über den Bau der Intima in normalen und hypertrophischen Arterien den Typus der kleinen Gefässe vertreten. Eine systematische Darstellung der physiologischen Alters- und Wachstumsvorgänge wie sie für die grossen Körperarterien in der Arbeit von Albert Aschoff (1) oder für die Arteria radialis in derjenigen von Hallenberger (12) gegeben ist, existiert jedoch für die Arterien des Nierenparenchyms meines Wissens nicht. Daher folgte ich gerne der Anregung von Herrn Prof. Hueck, dieses Gebiet zu untersuchen. Ich möchte Herrn Prof. Hueck hierfür sowie für das liebenswürdige Interesse, mit welchem er die Ausführung der Arbeit verfolgte und unterstützte, auch an dieser Stelle meinen herzlichsten Dank aussprechen.

Bei der Untersuchung ging ich folgendermassen vor: Nach der Sektion wurde jedesmal eine halbe Niere entnommen und in Formalin fixiert. Das Eindringen der Fixierflüssigkeit wurde durch mehrere Einschnitte senkrecht zur Ebene des Sektionschnittes erleichtert. Aus der fixierten Nierenhälfte wurden alsdann vier Blöcke zur mikroskopischen Bearbeitung herausgeschnitten, und zwar wurden solche Stellen ausgesucht, welche an der Rindenmarkgrenze reichlich quergeschnittene Gefässe erkennen liessen. Zwecks Untersuchung der kleinen Rindengefässe wurde auch meist ein Block aus der Rindensubstanz parallel der Nierenoberfläche geschnitten. Auf solchen Schnitten findet man sehr reichlich quergetroffene arteriae interlobulares, namentlich wenn man die Rindenpartieen über den columnis Bertini auswählt, wie dies schon Virchow (24) empfiehlt. Von jedem Block wurden alsdann Gefrierschnitte angefertigt und mit Hämatoxylin-Eosin, Hämatoxylin-Sudan, Weigerts Elastinfarbe-Karmin, sowie nach van Giesson gefärbt. Bei vielen Präparaten wurde ausserdem die Weigertsche Elastinfärbung mit der van Gieson-Färbung kombiniert; ferner wurde die Mallorysche Bindegewebsfärbung, die Unna-Tänzersche Orceinfärbung und die Unnasche Färbung auf Elacin, ein von Unna (27) beschriebenes Degenerationsprodukt des Elastins, angewandt. Dabei stellte es sich im Laufe der Untersuchung als zweckmässig heraus, kurze Gefrierschnittserien von 6—10 Schnitten anzufertigen und jeden Schnitt auf eine besondere Art zu färben. Auf diese Weise gelingt es dann nicht nur manche Gebilde eine kurze Strecke weit auch senkrecht oder schief zur Schnittebene zu verfolgen, sondern es wird dadurch vor allem ermöglicht, die Resultate der einzelnen Färbungen genau miteinander zu vergleichen. Es wurde deshalb besonders darauf geachtet, dass der

van Gieson-Schnitt und der Elastin-Schnitt stets unmittelbar benachbart waren. Um ein bequemes Vergleichen der einzelnen Präparate zu ermöglichen, müssen natürlich alle Schnitte in der gleichen Lage auf dem Objektträger aufgezogen werden.

In der angegebenen Weise wurden 27 Nieren untersucht. Zur Vermeidung von Wiederholungen sollen jedoch nicht sämtliche Protokolle, sondern nur eine Anzahl ausgewählter Fälle mitgeteilt werden. Über den Rest werde ich in Tabellenform einen Überblick geben, um auf diese Weise den Anforderungen der Kürze und der Vollständigkeit zugleich zu genügen. (Siehe Tabelle S. 24—27.)

Bevor ich auf die Schilderung meiner Befunde eingehe, möchte ich noch eine Bemerkung über die Gefässanordnung in der normalen Niere vorausschicken, zumal die Nomenklatur namentlich bei den älteren Autoren keineswegs einheitlich ist. Die Arteria renalis teilt sich am Nierenhilus in 12—14 aa. interlobares, welche an der Aussenfläche der Markpyramiden ohne Abgabe wesentlicher Äste bis zur Rindenmarkgrenze ziehen. Hier biegen sie nach der klassischen Schilderung bogenförmig als aa. arciformes um und geben zahlreiche aa. interlobulares seu glomeruliferas seu radiatas rechtwinklig an die Rindensubstanz ab. Häufig trifft man aber auch an der Rindenmarkgrenze eine dichotomische Teilung der aa. interlobares in die aa. interlobulares, welche dann ohne Zwischenschaltung einer a. arciformis mehr oder minder spitzwinklig in die Rinde eintreten. Von den aa. interlobul. gehen die Vasa afferentia entweder direkt ab, oder es sind kurze Arteriolen zwischengeschaltet, welche sich in 2—3 vv. afferentia aufsplittern. Unter Arteriolae rectae verae versteht man kleine Gefässe, welche aus den aa. arcif. entspringen und rückläufig in die Marksubstanz eindringen. Als Arteriolae rectae spuriae werden Gefässe bezeichnet, welche den gleichen Verlauf nehmen, aber nicht aus den aa. arcif. entspringen, sondern die Fortsetzung eines nahe der Rindenmarkgrenze gelegenen v. efferens darstellen.

Nachstehend sollen nun an der Hand ausgewählter Fälle die Änderungen im Bau der Nierengefässe im Laufe des Lebens betrachtet werden.

Fall 27. Es handelt sich um einen fünf Wochen alten, kräftig entwickelten Säugling, der an einer epidemischen Meningitis akut zu Grunde ging. Bei der Sektion zeigte das Gefässsystem keine Veränderungen. Auch am Nierenparenchym fand sich makroskopisch und mikroskopisch nichts Besonderes.

Alle Nierenarterien sind mit einem verhältnismässig hohen Endothel ausgekleidet. An den kleinen Gefässen ist dieses überall erhalten, an den grösseren vielfach abgehoben oder ausgefallen. Unmittelbar unter dem Endothel findet

sich in allen Gefässen eine Lamina elastica interna, welche als halskrausenartig gefaltetes Band das Lumen umzieht, in den Elastinpräparaten dunkelblau, in den van Giesonpräparaten (namentlich, wenn sie frisch aus der Farbe kommen) glänzend gelb gefärbt. Betrachtet man auf Querschnitten kleinster Rindenarterien die Elastica int. genauer, so sieht man, dass es sich dabei nicht um einen einheitlichen Ring handelt, sondern man findet diesen Ring zusammengesetzt aus einer Reihe von Punkten, welche zum Teil einen recht erheblichen Abstand voneinander aufweisen. Beim Vergleich dieses Querschnittbildes mit einem entsprechenden Längsschnitt ergibt sich sofort, dass die Punkte nichts anderes sind, als Querschnitte längsverlaufender elastischer Fasern, welche untereinander anastomosierend ein langmaschiges Netz bilden. Je grösser die Arterie wird, desto dichter wird dieses Netz, und bereits an den grösseren aa. interlobul. erscheint die Elastica int. auf Querschnitten als homogen blaues Band. Bei Immersionsvergrösserung lässt sich jedoch deutlich erkennen, namentlich wenn die Präparate nur schwach mit Elastinfarbe gefärbt sind, dass dieses Band aus einer Unzahl dicht und regelmässig nebeneinander gelagerter Punkte besteht, welche offenbar in einer homogenen Grundsubstanz eingelagert sind. Dass es sich dabei nicht um ein Kunstprodukt handelt, geht schon daraus hervor, dass auf Längsschnitten diese Punktierung der elastischen Fasern nicht getroffen wird. An noch grösseren Gefässen lässt sich auch bei stärkster Vergrösserung meist keine Zusammensetzung aus Punkten mehr unterscheiden. Dennoch zeigen die Lamellen noch nicht alle Eigenschaften der echten gefensterten Membranen. Denn erstens lassen sich nirgends Fenster auffinden und zweitens färbt sich dieser elastische Streifen nach Mallory nicht rot, sondern blau. Die Mallorysche Bindegewebsfärbung ist eine speziell von Voigts und Hallenberger (12) zur Untersuchung des Gefässsystems verwandte und empfohlene Doppelfärbung mit einer Anilinblaumischung und Säurefuchsin, die leider schnell abblasst. Es färben sich dabei die eigentlichen elastischen Membranen leuchtend rot, dagegen die elastischen Fasern und die aus den elastischen Fasern geflochtenen Lamellen färben sich blau. Die letzteren werden von Voigts als «elastische Streifen» bezeichnet. Von ihm und Hallenberger wird auch die Umwandlung eines elastischen Streifens in eine elastische Membran geschildert. Die erwähnten, schön rot gefärbten, elastischen Membranen finden sich an den Nierenarterien nur in der a. renalis und ihren grösseren Ästen.

Ausserhalb der Elastica int. findet sich die muskulöse Media. Sie besteht je nach der Grösse des Gefässes aus 1—4 zirkulären Lagen von glatten Muskelzellen. Die Kerne dieser Muskelzellen sind auf Gefässquerschnitten typisch stäbchenförmig, auf Längsschnitten dagegen quergetroffen und daher rund. Zwischen den einzelnen Lagen von Muskelzellen finden sich auf Querschnitten grösserer Gefässe feine, spirochätenartig gewundene, elastische Fasern. Mit abnehmendem Kaliber wird das elastische Gewebe in der Media immer spärlicher und verschwindet schliesslich völlig. Nach aussen wird die Media in den aa. interlob. und arciform. bis zu den aa. interabul. herab durch eine Elastica externa abgegrenzt. Die vv. afferentia und deren Stammgefässe sowie die vv. vasorum besitzen dagegen keine Elastica externa.

Die Adventitia besteht aus lockerem Bindegewebe, in welchem sich namentlich bei den grösseren Arterien sehr viel elastische Fasern finden, die meist längs oder schief verlaufend angeordnet sind. In den vv. afferentibus enthält die Adventitia keine elastischen Elemente.

Die vorstehend gegebene Gefässschilderung stimmt völlig mit dem überein, was wir in den Lehrbüchern der Histologie als «normal» zu finden gewohnt sind. Besonders betonen möchte ich nur den Aufbau der Elastica int. aus elastischen Längsfasern, welche in einer homogenen Grund- oder Kittsubstanz eingelagert sind, und ich gedenke dafür im Laufe dieser Arbeit noch mehr Beweise zu bringen (s. Taf. 1/2, Fig. 1 u. 2). An sich ist es ja bei allen Röhrenorganen ein immer wiederkehrender Befund, dass Längs- und Ringfaserschichten mit einander abwechseln. Nur im Gefässsystem ist diese Schichtung vielfach übersehen worden. Dann liegt es natürlich nahe, die punktierte Beschaffenheit der Elastica int. entweder für einen körnigen Zerfall oder für ein Kunstprodukt zu halten, und als beides ist dieser normale Aufbau wohl auch schon beschrieben worden, womit natürlich nicht gesagt sein soll, dass ein körniger Zerfall der elastischen Fasern nicht tatsächlich vorkäme, was später noch zu erörtern sein wird. Auch von mechanischem Standpunkt aus erscheint dieser Aufbau der Gefässwand aus einer inneren Längsfaserschicht und einer äusseren Ringfaserschicht wohl verständlich, wenn man bedenkt, dass das elastische Gewebe der Intima eine statische, die Muskulatur der Media dagegen eine dynamische Aufgabe zu erfüllen hat.

Wenn wir unseren Vergleich zwischen der Gefässwand und der Wand irgend eines anderen Röhrenorgans noch weiter fortsetzen, so ergibt sich, dass alle diese Röhren, wenn sie nur glatte Muskulatur enthalten, eine gefältelte Innenschicht zeigen, sobald sich die Muskulatur im Kontraktionszustand befindet. Denn die Kontraktilität der Muskulatur ist grösser als diejenige des innerhalb gelegenen Gewebes, welches sich infolge dessen in Falten legen muss. Die Fältelung der Elastica int. wird also wohl in derselben Weise zu erklären sein, wie die Fältelung der Schleimhaut im Magen oder im Ureter. Diese Fältelung besteht wahrscheinlich schon im Leben, wenn nicht dauernd, so doch wenigstens zeitweise, wenn nämlich der Kontraktionsreiz zugeleitet wird. An der Leiche wird offenbar durch die Totenstarre der Gefässmuskulatur diese Fältelung noch vermehrt. Aus der Stärke der Fältelung der Elastica int. gewinnen wir mithin ein Mass für die Kontraktion der Gefässwand. Ich habe deshalb eine Anzahl Gefässquerschnitte mit dem Abbéschen Zeichenapparat abgezeichnet und an der Zeichnung den Umfang der Elastica int. gemessen. Dieses Resultat wurde mit dem Umfang des entsprechenden, das Lumen umgrenzenden Kreises verglichen. Die Ergebnisse sind in der folgenden Tabelle zusammengestellt. Da ich dabei ohne Unterschied grosse und kleine Gefässe von jungen und alten

Personen gewählt habe, sofern sie im Schnitt nur genau quer getroffen waren und ein kreisförmiges Lumen zeigten, muss ich meine Resultate in Prozent der Umfangslänge der Elastica int. ausdrücken, um vergleichbare Werte zu erhalten. Es fand sich bei den untersuchten 15 Fällen eine Verkürzung der Elastica int. durch die Fältelung um 26 bis 36 %, im Durchschnitt 29,8 %. Bedenkt man, dass der Kreisumfang mit der ersten Potenz, der Kreisinhalt dagegen mit dem Quadrate des Radius wächst, so ergibt sich daraus bei völliger Erschlaffung der Muskulatur eine Vergrösserung des Gefässinhaltes um ca. 90 %.

Lfd. Nr.	Nr. des Falles und des Präparates	Umfangslänge der Elast. int. in μ	Umfang des entsprechenden Kreises	Differenz	Differenz in Prozent
1	10 b	7260	5200	2060	28
2[1])	10 a	6840	4340	2500	36
3	17 d	6240	4280	1960	31
4	18 c	5680	3960	1720	32
5	10 a	4860	3280	1580	32
6	15 a	4240	2960	1280	30
7	5 a	2060	1500	560	27
8	26 c_2	1629	1075	554	34
9	14 b	1324	976	348	26
10	4 d	910	666	244	27
11	15 a	868	624	244	28
12	15 b	672	487	185	27
13	27 b	556	389	167	30
14	4 c	344	236	108	31
15	27 b	201	147	54	26

Wenn wir nun die Altersmetamorphose der Gefässwand weiter verfolgen, so wäre zunächst zu erwähnen, dass das Endothel in der Kindheit und Jugend eine zunehmende Abflachung erfährt. Die einzelne Zelle wird weniger hoch und der Kern niedriger und platter. Eine weitere Veränderung betrifft die Elastica int. Eller (4) beschreibt bereits bei einem 8 Monate alten Kinde eine Verdoppelung der Elastica int. einer a. arcif. an den Abgangsstellen von Seitenästen, und auch ich konnte bei einem 7monatigen Säugling an der Teilungsstelle von Gefässen eine derartige Verdoppelung der Elastica int. nachweisen, welche die nächste Umgebung der Abgangsstelle betrifft. Von hier aus breitet sich diese Verdoppelung offenbar mit zunehmendem Alter in der Längs-

[1]) Lumen nicht ganz kreisförmig.

richtung des Gefässes aus, und um die Zeit der Pubertät wird auch der Teil der Gefässwand betroffen, welcher zwischen den Mündungsstellen von Seitenästen gelegen ist.

Fall 24. Der 17jährige Kaufmannslehrling starb an einem Gliom des rechten Stirnhirns. Die inneren Organe boten abgesehen von einer starken Hyperämie keine pathologischen Befunde. Insbesondere war das Gefässsystem vollkommen intakt. Die Nieren waren von dunkelroter Farbe, sehr blutreich, mit petechialen Blutungen in der Nierenbeckenschleimhaut. Auch mikroskopisch war das Parenchym ohne Veränderungen.

Die Arterien sind meist stark mit Blut gefüllt. Dies ist vielleicht die Ursache, dass das Endothel namentlich an den kleineren Gefässen sehr gut erhalten ist. Die einzelnen Endothelzellen sind verhältnismässig hoch, wenn auch nicht so hoch, wie man es bei kleinen Kindern sieht. Ausserhalb des Endothels findet sich an allen Gefässen eine tadellos erhaltene Elastica int. Wenn man sichere Querschnitte dieser Elastica int. mit starker Vergrösserung untersucht, so besteht sie aus einer blassen, halskrausenartig gefältelten Grundsubstanz, in welche mit Elastinfarbe tief dunkelblau gefärbte, elastische Längsfasern, eine dicht neben der anderen, eingelagert sind (s. Taf. 1/2, Fig. 1). Diese Fasern verflechten und berühren sich gegenseitig, so dass ein dichtes, langmaschiges Netz entsteht, wie man auf Längsschnitten, welche die Gefässwand treffen, deutlich erkennen kann (s. Taf. 1/2, Fig. 2). Trifft der Schnitt die Elastica int. ein wenig schief, so erscheinen an Stelle der zahlreichen, punktförmigen Längsfaserquerschnitte, weniger zahlreiche, strichförmige Schiefschnitte und die zwischenliegenden Fenster erscheinen jetzt spärlicher. Je kleiner die Gefässe werden, desto lockerer wird dieses netzförmige Gefüge. Dagegen bei grösseren Gefässen nähert sich die Elastica int. immer mehr dem Typus der eigentlichen gefensterten Membran. Die grossen und mittelgrossen Gefässe bis zu den grösseren aa. interlobul. zeigen vielfach das geschilderte, völlig normale Bild. Recht häufig trifft man aber auch Verdoppelung und selbst Verdreifachung der Elastica int. Diese Vervielfachung ist nie zirkulär, sondern stets nur segmentär. Oft erstreckt sie sich nur über eine oder einige Schlangenwindungen der Elastica int., mitunter auch fast über die Hälfte des Gefässumfanges. Über diesen Verdickungen ist das Endothel meist ausgefallen. Wo es noch vorhanden ist, ist es im Vergleiche zu dem Endothel des übrigen Gefässumfanges deutlich abgeflacht, mit länglicheren, gleichsam plattgedrückten Kernen. Die neugebildete, zentralwärts von der Elastica int. gelegene, elastische Lage gleicht der Elastica int. meist völlig, wenn auch die punktförmigen Längsfaserquerschnitte nicht so zahlreich und nicht so regelmässig angeordnet sind, wie in der Elastica int. Es fällt auf, dass an den Stellen, wo die neugebildete Lamelle wiederum in die ursprüngliche Elastica int. einbiegt, diese punktförmigen Querschnitte stets nur sehr spärlich sind, oder völlig vermisst werden, so dass nur die blasse Grundsubstanz die Verbindung eingeht (s. Taf. 1/2, Fig. 1). In dem Einbiegungswinkel findet man oft einen Kern und an anderen Gefässen findet man, dass die neugebildete, in diesem Falle meist sehr kurze Lage fast nur aus blasser Grundsubstanz besteht, die nur ganz geringe Füllung mit elastischen Punkten aufweist. Oft liegen Zellkerne diesen neugebildeten Membranen dicht an. Bei van Gieson-Färbung färben sich die neugebildeten Lamellen gelb. Dieses Gelb ist vielleicht ein wenig blasser, wenn nur wenig Elastin in der Grundsubstanz abgelagert ist. An den kleineren aa. interlobul. und den noch kleineren Gefässen trifft man nirgends Verdoppelungen der Elastica int., hyaline Degeneration oder sonstige Veränderungen.

Das Auffallendste an dem vorstehenden Befund ist das Auftreten einer neuen elastischen Lage innerhalb der ursprünglichen Elastica int. Wenn wir uns die Frage vorlegen, wie diese Lage zustande kommt, so erscheint das eine sicher, dass die Neubildung im engen Anschluss an die vorhandene Elastica int. erfolgt. Denn gleichgültig, ob die neugebildete Lamelle nur eine einzige Schlangenwindung der Elastica int. überbrückt, oder ob sie fast das ganze Gefässlumen umringt, stets treten ihre Enden wiederum in Verbindung mit der alten Elastica int. Da sich ferner die ganz kurzen Lamellen nur bei jugendlichen Individuen finden, während bei etwas älteren nicht nur zahlreichere, sondern auch längere Lamellen getroffen werden, so muss man wohl annehmen, dass der Abspaltungsprozess längs der Gefässwand fortkriecht. Mit dem Wort «Abspaltungsprozess» soll aber nicht gesagt sein, dass es sich tatsächlich um eine Teilung der ursprünglich einfachen Elastica int. in zwei Hälften handelt. Denn man findet die Elastica int. in der nächsten Nachbarschaft hinter der Teilungsstelle meist durchaus nicht schmäler als vor der Teilungsstelle. Auch die von Hallenberger (12) für die Arteria radialis beschriebene Abflachung der Schlangenwindungen im Bereiche einer frischen Abspaltung habe ich an den Nierengefässen nicht finden können. Ferner lässt der Befund von Kernen in nächster Nähe der neugebildeten Fasern es wahrscheinlich erscheinen, dass Zellen dabei eine Rolle spielen. Wenn der Abspaltungsprozess, wie dargelegt, der Gefässwand entlang kriecht, so muss der jüngste Teil jeweils derjenige sein, welcher die Verbindung mit der ursprünglichen Elastica int. eingeht, und tatsächlich fand sich hier die beschriebene, kurze Strecke blassbläulicher oder farbloser Grundsubstanz, die oft jede Füllung mit elastischem Material vermissen liess (s. Taf. 1/2, Fig. 1). Erst nachdem ich diese Befunde erhoben und niedergelegt hatte, kam mir die Arbeit von Jores (15) über die Neubildung und Regeneration des elastischen Gewebes zu Gesicht. Er schreibt dort in bezug auf die elastischen Fasern der Haut: «Bei der Weigertschen Methode geht die Färbekraft für junge Fasern am weitesten. Sie erscheinen aber heller blau als die in demselben Präparat liegenden, schwarzblau gefärbten alten Fasern, und schliesslich sieht man die jungen, blauen Fasern in farblose übergehen und findet dann leicht die elastischen Fasern als farblose Fädchen vorgebildet. Es lässt sich dies nicht nur bei der Regeneration, sondern auch bei der Anlage der elastischen Fasern im Embryo erkennen. Man könnte nun daraus schliessen, dass die elastischen Fasern ursprünglich alle bindegewebig angelegt wurden und sich in elastische umwandelten, welches Stadium sie durch Annahme der Blaufärbung markierten. Der

Schluss ist kein zwingender . . . . .» Offenbar ist die von Jores beschriebene farblose Vorstufe der elastischen Faser mit meiner Grundsubstanz, welche noch keine elastische Füllung erhalten hat, identisch Dass es sich dabei nicht um eigentliche kollagene Fasern handelt, scheint auch mir wahrscheinlich, zumal sich eine Rotfärbung nach van Gieson nirgends erzielen liess. In meiner Auffassung werde ich um so mehr bestärkt, als bei degenerativen Prozessen in der Gefässwand die elastische Füllung der Grundsubstanz auch wieder verloren gehen kann, worauf ich noch eingehender zurückkommen werde. Auch die Verdauungsversuche, welche zur Klärung des anatomischen Baues des elastischen Gewebes von Schwalbe, Ewald und Pfeufferer (21) unternommen wurden, scheinen mir mit meiner Auffassung gut vereinbar. Pfeufferer stellt sich auf Grund dieser Versuche die elastische Faser aus zwei Substanzen bestehend vor, einer kollagenartigen, gelatinierenden, aufquellbaren und einer elastischen. Beide sollen sich gegenseitig durchdringen wie ein Schwamm mit feinen Poren, welcher von einer anderen Substanz erfüllt wird.

Fall 11. Der 37 jährige Landsturmmann machte seinem Leben durch Erhängen ein Ende. Die Sektion ergab, abgesehen von den Zeichen des Erstickungstodes, nichts wesentliches. Die Aorta zeigte in der Pars descendens vereinzelte, kleinste Fettherdchen; sonst war das Gefässsystem unverändert. Die Nieren waren stark hyperämisch, akut gestaut. Auch bei der mikroskopischen Untersuchung finden sich im Nierenparenchym keine Veränderungen, dagegen fällt die starke Füllung der Venen und Kapillaren mit roten Blutkörperchen auf. Desgleichen sind die kleinen Arterien der Rinde strotzend mit Blut gefüllt, während die grösseren Arterien ohne Inhalt sind. Die kleinen Arterien erscheinen daher oft wie ausgeweitet, das Verhältnis von Lumen zur Wanddicke ist zu Gunsten des Lumens verschoben. Auch die Wellen der elastischen Lamellen sind flacher und spärlicher. Die Messung, die in der oben angegebenen Weise vorgenommen wurde, ergab dementsprechend für die bluterfüllten aa. interlobul. eine Fältelung der Elastica int. in der Höhe von 11—13 %, während die grösseren, blutleeren Arterien die gewohnten Werte von zirka 30 % aufwiesen.

In der Intima der aa. interlobar. und arcif. findet sich die Elastica int. überall im ganzen Umfang des Gefässes verdoppelt, meist sogar verdreifacht. Dies ist jedoch nicht so aufzufassen, dass drei in sich geschlossene Ringe bestünden, sondern es finden sich nur an jeder Stelle der Gefässwand mindestens zwei bis drei elastische Lagen, die bald da bald dort in einander übergehen, so dass eine eigentliche Elastica int. mitunter gar nicht mehr unterschieden werden kann. Segmentär werden auch 4—5 hintereinander gelagerte, elastische Streifen getroffen. Zwischen den einzelnen elastischen Lagen findet sich ganz wenig lockeres Bindegewebe, welches die einzelnen Membranen mehr umspinnt als trennt. Ferner finden sich hier stets einige Zellen mit spindeligen oder länglichen Kernen. Die Kerne sind mit ihrer Längsachse in der Längsrichtung des Gefässes angeordnet. Die übrigen Schichten der Gefässwand zeigen keine Veränderung.

Dieser Fall ist ein typisches Beispiel für die zunehmende Vervielfachung der elastischen Intimalagen auf der Höhe des Lebens. Am stärksten ist diese Vervielfachung stets in den aa. arciform. Es hängt wohl damit zusammen, dass hier die Abgangsstellen von Seitenästen am dichtesten liegen. Diese grösseren Seitenäste gehen bekanntlich ganz vorwiegend nach der Rinde zu ab. Dementsprechend trifft man die Veränderungen auch auf der Rindenseite der aa. arciform. meist stärker und früher als auf der Seite, welche dem Mark zugekehrt ist. Die geschilderte Anordnung der länglichen Kerne, welche zwischen den einzelnen Lamellen liegen, liefern einen weiteren Beweis dafür, dass wir die Intima dieser Gefässe als eine Längsfaserschicht aufzufassen haben. An der Media und Adventitia ergibt sich kein besonderer Befund abgesehen davon, dass die Muscularis in den stark mit Blut gefüllten Rindengefässen etwas dünner erscheint wie gewöhnlich. Es ist jedoch sehr schwierig und unsicher, nur auf Grund der Erfahrung Angaben über geringe Verdickungen oder Verdünnungen der Muscularis zu machen, da diese an den einzelnen Gefässen normalerweise stark schwankt. Daher sehe ich ganz davon ab, aus solchen Befunden Schlüsse zu ziehen, deren Unterlagen nicht einwandfrei feststellbar sind.

Während es bisher leicht war, Fälle zu finden, welche es uns ermöglichen, den Einfluss des Lebensalters auf ein völlig gesundes Gefässsystem zu studieren, wird dies mit zunehmenden Alter immer schwieriger. Denn man trifft bei der Sektion der 60jährigen und älteren Personen fast ausnahmslos eine mehr oder minder erhebliche Atherosklerose. Da es mir darauf ankam, eine solche Leiche zu finden, bei der nicht nur die Nieren ohne Veränderungen wären, sondern auch das gesamte Gefässsystem alle Zeichen der Atherosklerose vermissen liesse, musste ich unter dem grossen Material des Münchener pathologischen Institutes über ein halbes Jahr suchen, bis ein geeigneter Fall sich einstellte.

Fall 26. Es handelt sich um einen 64jährigen Partieführer, welcher an einem Karzinom der Flexura sigmoidea mit Perforationsperitonitis gestorben ist. Bei genauer Besichtigung fanden sich aber auch hier die ersten Anzeichen der beginnenden Atherosklerose. Die Aorten-Intima wies ganz vereinzelte Fettherde auf, und in der Wand eines Koronargefässes fand sich ein isolierter, weisslicher Herd. Da das ganze übrige Gefässsystem jedoch bei der Sektion keine Veränderung aufwies, so schien der Fall trotzdem geeignet. Die Nieren hatten makroskopisch glatte Oberfläche; Konsistenz und Farbe waren gehörig; die Zeichnung deutlich. Mikroskopisch zeigen die Epithelien der Tubuli stellenweise unscharfe Zellgrenzen und vereinzelt sogar feintropfige Verfettung. Die Kernfärbung ist jedoch überall gut erhalten. Interstitielle Veränderungen fehlen, und insbesondere sind die Glomeruli durchweg völlig intakt.

Um so auffälliger ist die recht erhebliche Gefässveränderung, welche mitunter völlig dem Befund gleicht, welchen Friedemann (8) als charakteristisch für

die Schrumpfniere abbildet. An den grösseren Gefässen finden sich fast überall in der Intima 4—8 zirkuläre, elastische Lagen (s. Taf. 1/2, Fig. 3). Segmentär ist die Vervielfachung mitunter noch hochgradiger. Auch in der Adventitia erscheint das elastische Gewebe vielfach vermehrt. Die Färbbarkeit der elastischen Substanz ist überall gut.

Abgesehen von diesen Veränderungen trifft man — allerdings nur vereinzelt — richtige Atherosklerose, kenntlich an der polsterförmigen Vorragung ins Lumen, der starken Beteiligung des Bindegewebes und der ausgesprochenen Degeneration des elastischen Gewebes, worauf ich noch ausführlich zurückkommen werde; nur Fett konnte nirgends nachgewiesen werden. An einer Stelle sieht man besonders schön, wie sich auf die physiologische Altersverdickung der Intima ein frisches, atherosklerotisches Beet aufgepflanzt hat. Hier zeigen die tiefen, ringförmigen Elastikalagen einwandfreie Beschaffenheit, im Bereich des Polsters trifft man aber die erwähnte Degeneration, so dass stellenweise alle elastische Lamellen völlig «leer» sind. Die geschilderten Veränderungen sind an den Gefässen des arcus renalis und den aa. interlobul. erheblich stärker als an den grossen aa. interlobar. Bei Elacinfärbung werden keine blaugefärbten Fasern getroffen, dagegen sieht man mitunter auch an gut differenzierten Präparaten die nächste Umgebung der Faser blau gefärbt, so dass man manchmal nicht recht unterscheiden kann, ob die schmale Faser selbst nicht mitgefärbt ist.

An den kleinen und kleinsten Gefässen der Rinde trifft man nicht selten hyaline Degeneration. Die hyaline Masse liegt stets in der Intima, auch an denjenigen Stellen, wo man nach dem van Gieson-Präparat sicher glaubt, in der Media gelegenes Hyalin vor sich zu haben. Denn es lässt sich in den Präparaten, bei denen die Weigertsche Färbung mit der van Gieson-Färbung kombiniert ist, feststellen, dass die stark ausgebuchtete Elastica int. ausserhalb der hyalinen Plaques verläuft (s. Taf. 1/2, Fig. 6a u. b). Die Muscularis kann an solchen Stellen sogar völlig verschwunden sein, so dass die Elastica int. und die Adventitia sich berühren. Wenn dann die stark ausgebuchtete Elastica int., wie dies gerade an diesen Stellen häufig ist, stärker zerfallen ist oder ganz fehlt, dann kann es auch am Elastin-van Gieson-Präparat fast unmöglich sein, nachzuweisen, dass das Hyalin nicht in der Media liegt, oder richtiger gesagt, nicht aus der Media stammt.

Wie aus dem vorstehenden Protokoll hervorgeht, zeigt das Mikroskop, dass auch in diesem Falle bereits eine echte, atherosklerotische Komponente im Spiele ist, was aus den degenerativen Veränderungen an der elastischen Intimaverdickung hervorgeht, welche sich stellenweise finden. Es erscheint daher zweckmässig, bevor wir auf die Würdigung dieses Falles genauer eingehen, zunächst noch die Protokolle zweier ausgesprochen atherosklerotischen Nieren folgen zu lassen, um dann alle drei Fälle gemeinsam zu erörtern.

Fall 17. Die Organe des 58jährigen Maschinenmeisters boten ein Schulbeispiel der atherosklerotischen Gesamterkrankung. In der Aorta fanden sich zahlreiche fettige und geschwürige Herde, sowie Verdickungen und Verkalkungen der Wand; die peripheren Gefässe waren sklerotisch. Das Herz war vornehmlich linksseitig hypertrophisch und dilatiert, und der Tod erfolgte an einer Apoplexie. Auch die Nieren wiesen deutliche atherosklerotische Veränderungen auf. Sie waren zwar nicht wesentlich verkleinert, zeigten aber derbe Konsistenz

und dunkelbraunrote Farbe, die Oberfläche war mit feineren und gröberen narbigen Einziehungen versehen.

Bei der mikroskopischen Untersuchung sieht man in der Rinde an vielen Stellen gruppenweise zusammenliegende, hyaline und geschrumpfte Glomeruli. Die Herde liegen teils unter der Kapsel, teils mitten in der Rindensubstanz; die benachbarten Harnkanälchen sind geschrumpft. Das Stroma überwiegt und ist stellenweise mit Rundzellen infiltriert. Ferner fällt im Mark sowohl wie in der Rinde eine erhebliche Hyperämie der Kapillaren auf, welche in allen Schnitten mit Blutkörperchen gleichsam ausgestopft sind.

Die grossen aa. interlobar. zeigen eine ziemlich normale Elastica int. Innerhalb von ihr findet sich aber eine erhebliche Intimawucherung, die oft an einem Bruchteil des Gefässumfanges viel stärker ist, als an dem weniger verdickten Rest. Diese Verdickung besteht zum kleinsten Teile aus elastischen Lamellen, die sich stellenweise noch in der Zahl von 1—2 innerhalb der Elastica int. finden. Die Hauptmasse wird gebildet durch viel kollagenes Bindegewebe, sowie durch krümelige und bröckelige Elastinmassen, welche bei starker Vergrösserung noch häufig eine reihenförmige Anordnung erkennen lassen. Dazwischen sieht man mitunter kurze, offenbar ganz neugebildete, spirochätenähnliche, elastische Fäserchen, die gut Elastinfarbe annehmen. Sie gleichen den kurzen elastischen Fasern, die man normalerweise in der Media zwischen den Muskelzellen sieht. Bei Sudanfärbung sieht man auch reichliche kleine Fettröpfchen, welche in den zentralsten Partien der Intimawucherung am zahlreichsten vorhanden sind.

An den aa. arciform. und interlobul. trifft man eine stärkere Beteiligung der elastischen Lamellen an der sehr erheblichen, oft das Lumen verengenden Intimaverdickung. Man zählt 4—5 elastische Lagen nach innen von der Elastica int., die oft einwandfrei unterscheidbar ist. Die elastischen Elemente nehmen die Elastinfarbe viel weniger intensiv auf, und oft sind sie in Körnchen- und Stäbchenreihen zerfallen. Vielfach imponieren sie auch als farblose, deutlich konturierte Grundsubstanzstreifen, welche nur stellenweise mit dunkelblauen Bröckeln und Häufchen erfüllt sind. Bei der van Gieson-Färbung färben sich diese Lamellen stets mehr oder minder deutlich rot, so dass sie von kollagenen Fasern mitunter nicht zu unterscheiden sind (s. Taf. 1/2, Fig. 4 u. 5). Zwischen den elastischen Lagen findet sich, dieselbe an Masse erheblich übertreffend, viel kollagenes Material, ferner Bindegewebskerne, Elastinschutt und Fett. Das kollagene Bindegewebe ist zum Teil in hyaline, dicke, nach van Gieson intensiv rot gefärbte Ringe verwandelt.

An den kleinsten Arterien der Rinde findet sich fast ausnahmslos eine hyaline Degeneration, welche das Lumen bald halbmondförmig, bald ringförmig umgibt oder es sogar völlig verlegt. Dieses Hyalin der kleinsten Arterien färbt sich im Gegensatz zu dem eben erwähnten Hyalin nach van Gieson gelblich-orange. Bei Sudanfärbung färben sich manchmal die ganzen hyalinen Massen, mitunter auch nur einige Plaques oder Tröpfchen rot. Am deutlichsten findet man solche Veränderungen stets an denjenigen vv. afferent., deren Glomeruli hyalin degeneriert sind (s. Taf. 1/2, Fig. 6 a u. b.).

Fall 20. Aus der klinischen Anamnese geht hervor, dass der 49jährige Kaufmann, von dem hier die Rede ist, im Leben die Gewohnheit hatte, täglich zirka 10 l württembergischen Landwein zu sich zu nehmen. Bei der Sektion fand sich eine allgemeine Atherosklerose von rein atheromatösem Typus, mit Herzhypertrophie sowie multiple Erweichungsherde im Gehirn. Die Aorta ascendens und thoracica zeigte nur wenig atheromatöse Herde; unterhalb der Abgangszelle der Coeliaca und in allen peripheren Gefässen finden sich sehr

reichliche, grauweisse und gelbliche Intimaverdickungen. Die Nieren waren von mässiger Grösse mit dunkelroter, glatter Oberfläche, die Schnittfläche von erkennbarer Zeichnung mit klaffenden Gefässstümpfen.

Bei der mikroskopischen Durchmusterung finden sich nicht selten hyaline und geschrumpfte Glomeruli, von denen aber nirgends mehr als 2 oder 3 bei einander liegen. Auch findet man keine Narben oder Infiltrate; dagegen sieht man an einer Stelle in einem Markstrahl eine Strasse geschrumpfter Tubuli recti, wie sie erfahrungsgemäss zu einem grösseren Schrumpfungsherde hinzieht, welcher aber nicht selbst im Schnitt getroffen ist. Das Lumen der Tubuli ist vielfach mit wabigen, strukturlosen Massen erfüllt, das Epithel ist ohne gröbere Veränderung.

An den grossen aa. interlobar. sind die Veränderungen verhältnismässig gering. Die Elastica int. ist fast überall gut erhalten; innerhalb von ihr finden sich bald segmentär, bald zirkulär 2 bis 3 elastische Lagen.

Um so stärker sind die Veränderungen an den aa. arciform. und interlobul. Hier sieht man überall eine sehr erhebliche Intimawucherung, welche alle Merkmale des pathologischen Prozesses aufweist. Sehr selten ist eine erhaltene Elastica int. zu erkennen; nirgends finden sich nach innen von ihr zirkuläre elastische Streifen, sondern man sieht nur segmentäre Bruchstücke von solchen, dazwischen viel Bindegewebe, Elastinschutt sowie die kurzen elastischen Fäserchen, welche anscheinend neugebildet sind und eine bessere Elastinfärbung annehmen. Dagegen erscheinen die ursprünglichen elastischen Intimastreifen und deren Bruchstücke sehr schlecht gefärbt, auffallend verschmälert, mitunter in deutlich konturierte, farblose Streifen verwandelt, welche nur mit spärlichen elastischen Punkten erfüllt sind. Auch an der Elastica int. von grossen Gefässen, welche sonst selbst bei starker Vergrösserung eine einheitliche Lamelle darstellt, kommt hier sehr deutlich die Zusammensetzung aus zahlreichen Längsfasern zum Vorschein (s. Taf. 1/2, Fig. 4), deren punktförmige Querschnitte deutlich zu erkennen sind. Verfettung trifft man an den grösseren Gefässen fast nirgends, dagegen sieht man reichlich kollagenes Bindegewebe, das stellenweise hyalin entartet ist. Die Muscularis erscheint von vermehrtem Bindegewebe durchsetzt. Sie ist oft erheblich verschmälert und gerade an den schmalsten Stellen trifft man die stärkste Intimaverdickung, so dass es aussieht, als ob sich die Intima auf Kosten der Muscularis verbreitert hätte.

An den kleinen Arterien der Rinde trifft man überaus häufig ein hyaline Degeneration der ganzen Gefässwand oder nur der innersten Schichten. Mitunter finden sich in diesen hyalinen Massen nach van Gieson schwärzlich gefärbte Plaques, die sich mit Sudan rot färben. Manchmal sieht man auch einen völlig verfetteten Ring um das Lumen. Besonders trifft man dies bei vv. afferent., deren Glomeruli hyalin degeneriert sind, sowie bei den vv. vasorum.

Im Folgenden sollen nun die regressiven Veränderungen erörtert werden, welche in den letzten Protokollen beschrieben sind.

1. Die Degenerationen des elastischen Gewebes: Wenn man die starke Vermehrung der elastischen Lagen betrachtet, die im Alter normalerweise auftritt — wie dies im Fall 26 geschildert ist (s. Taf. 1/2, Fig. 3) — und wenn man diesen Befund mit dem auffallenden Mangel an elastischer Substanz vergleicht, den wir im letzten Falle bei der vorgeschrittenen Atherosklerose getroffen haben (s. Taf. 1/2 Fig. 4), so lässt sich dies nur durch einen Schwund des elastischen

Gewebes bei der Atherosklerose erklären. Das geschwundene Gewebe muss durch ein anderes ersetzt worden sein, denn die ganze Intimaverdickung ist ja dabei nicht geringer, sondern sogar erheblich stärker geworden. Dass bei der Atherosklerose eine Degeneration des elastischen Gewebes auftritt, wurde zuerst im Jahre 1890 von Weiszmann und Neumann (27) an der Aorta beobachtet Sie fanden hier die elastischen Fasern wie angenagt, mit unscharfen Konturen; es folgte körniger und scholliger Zerfall und schliesslich völliger Schwund. Sehr eingehend wurden die Veränderungen des elastischen Gewebes bei Atherosklerose von Dmitrijeff (3) gleichfalls an der Aorta untersucht. Er konnte die Ergebnisse von Weiszmann und Neumann im wesentlichen bestätigen.

An den Nierengefässen spielt sich der Vorgang folgendermassen ab: Zunächst sieht man in den Elastin-Präparaten eine Verschmälerung der elastischen Intimastreifen. Bei Immersionsvergrösserung nimmt man wahr, dass dem eine Verschmälerung der einzelnen Längsfasern zu Grunde liegt, welche den Streifen zusammensetzen, so dass man viel mehr von der farblosen Grundsubstanz sehen kann, als dies normalerweise möglich ist. Es gewährt uns auch hier, wie so oft, der pathologische Prozess einen tieferen Einblick in den normalen Bau der Organe, als ihn die eingehendste Untersuchung der unversehrten Objekte zu geben vermöchte. Bei van Gieson-Färbung sieht man diese verschmälerten, elastischen Streifen aus einem gelben Achsenfaden bestehen, der mit roten Säumen versehen ist. Mit dieser morphologischen Degeneration der elastischen Substanz geht auch chemische Veränderung Hand in Hand. Diese äussert sich zunächst in einer schlechteren Tinktion mit der Weigertschen Elastinfarbe. Ferner gibt sie nunmehr die von Unna angegebene Elacinfärbung. Es handelt sich dabei um ein Degenerationsprodukt des Elastins, welches bei Färbung mit polychromem Methylenblau und Differenzierung in konzentrierter Tanninlösung blaue Farbe annimmt, während das elastische Gewebe sich mit Orcein braun gegenfärben lässt. Diese Färbung wurde von Unna für die elastische Fasern der Haut angegeben. Auf das Gefässsystem ist sie bisher meines Wissens nur von Dmitrijeff angewandt worden. Er fand dabei, dass die peripherstenLagen der elastischen Intimaverdickung sich mitunter schmutzig-verwaschen blau färbten. Ich kann diese Beobachtungen für die Nierengefässe bestätigen. Namentlich an der Elastica int. der kleinsten Rindengefässe lässt sich dies beobachten. Mit fortschreitender Degeneration wird das elastische Netz immer lockerer, so dass zuletzt nur noch die Grundsubstanzlamelle übrig bleibt, welche mit wenig elastischen Punkten und Bröckeln erfüllt ist, oder jeden Inhalt entbehrt. Bei van

Gieson-Färbung nehmen diese leeren Lamellen mehr oder minder deutlich rote Farbe an, und wenn man die van Gieson-Färbung mit der Elastinfärbung kombiniert, so kann man sehen, wie in einer rot gefärbten Lage tief dunkelblaue, elastische Punkte eingelagert sind (s. Taf. 1/2, Fig. 5). Ob die leeren Grundsubstanzlamellen, die sich nach van Gieson rot färben, bereits als kollagenes Bindegewebe aufzufassen sind, möchte ich nicht mit Sicherheit behaupten, erscheint mir aber sehr wahrscheinlich [1]).

2. Die Bindegewebswucherung steht bei der Atherosklerose der Nierengefässe sehr im Vordergrund. An den grösseren aa. interlobar. äussert sie sich in der Form beetartiger Erhebungen, die an einer Stelle des Gefässumfanges in das Lumen vorragen. Man kann diese Polster mitunter bereits zu einer Zeit finden, wo die elastische Degeneration erst verhältnismässig gering ist. Sie bestehen aus kollagenem Bindegewebe mit reichlichen, dünnen, geschlängelten, elastischen Fäserchen, die keine Verbindung mit der Elastica int. oder den von ihr abgespaltenen Lagen eingehen. An den kleineren Gefässen ist die Bindegewebsentwicklung nicht mehr plaquemässig, sondern meist ringförmig und liegt mehr zwischen den elastischen Lagen, soweit diese noch erhalten sind. Dabei ist sie aber durchaus nicht im ganzen Umfang des Gefässes gleich stark. Oft sieht man, dass gerade an denjenigen Stellen, wo die Media am dünnsten ist, die Intimawucherung am stärksten auftritt. Das Bindegewebe kann auch hyalin degenerieren und bildet dann homogene, dicke, nach van Gieson stark rot gefärbte Balken und Ringe, welche nicht mit dem Hyalin zu verwechseln sind, das an den kleinsten Rindengefässen auftritt und sich nach van Gieson gelb färbt. Auch in der Media scheint mitunter das Bindegewebe zwischen den Muskelfasern vermehrt, jedoch ist dies nur bei hochgradiger Atherosklerose deutlich.

3. Die Verfettung spielt bei der Atherosklerose der grossen und mittelgrossen Nierengefässe eine auffallend geringe Rolle. Selbst bei fortgeschrittenen Fällen trifft man nur ganz vereinzelt ein paar Fetttröpfchen in der mächtigen Intimaverdickung. Dagegen tritt sie viel stärker in den Vordergrund bei den kleinsten Rindenarterien. Hier geht sie aus der hyalinen Degeneration hervor, welche nunmehr geschildert werden soll.

[1]) Anmerkung bei der Korrektur: Inzwischen ist mir die Arbeit von R. Ranke über mesenchymale Differenzierungs- und Imprägnationsvorgänge (Sitzungsber. d. Heidelberg. Akad.) zu Gesicht gekommen. Seine auf Grund der Tannin-Silberpräparate gewonnene Anschauungen über den Bau der Gefässwand stimmen mit meinen Resultaten durchaus überein.

4. Die hyaline Degeneration. In den kleinen Arteriolen, welche in erster Linie durch die kleinsten Rindengefässe, namentlich durch die vv. afferent. vertreten werden, äussert sich der atherosklerotische Prozess auf ganz besondere Weise. Zunächst findet man an diesen Gefässen so gut wie nie eine Vervielfachung der Elastica int., obwohl ich auch hier einmal eine segmentäre Verdoppelung gesehen habe. Trotzdem erfährt auch an diesen Gefässen die elastische Substanz eine Zunahme. Nur äussert sich diese nicht in einer Vervielfachung der Zahl, sondern in einer Verdichtung der vorhandenen Elastica int. Denn diese stellt ja normalerweise ein so lockeres Geflecht dar, dass noch viel elastisches Material eingebaut werden kann.

Ferner tritt Bindegewebe in der Intima dieser kleinen Arteriolen nie auf.

Eine weitere Besonderheit und zwar die wichtigste dieser kleinen Rindengefässe ist die hyaline Degeneration, die hier überaus häufig beobachtet wird. Sogar bei jüngeren Leuten, welche sonst keinerlei Veränderungen weder am Parenchym noch am Gefässapparat zeigen, trifft man diese Veränderung. Es handelt sich um homogene, nach van Gieson gelb gefärbte Plaquès, welche zwischen Endothel und Elastica int. gelegen sind. Auf dem Querschnitt umgeben sie halbmondförmig oder ringförmig das Gefässlumen, auf dem Längschnitt sieht man die Elastica int. nach der Media zu ausgebuchtet durch einen hyalinen, in der Intima gelegenen Plaque (s. Taf. 1/2, Fig. 6a u. b). Diese Ausbuchtung kann so stark sein, dass die Elastica int. sich mit der Adventitia berührt. Wenn dann die Elastica int. zerfallen oder auseinander gedrängt ist, so kann es den Anschein haben, als ob das Hyalin von der Muscularis seinen Ausgang genommen habe, und schliessslich kann sogar die ganze Gefässwand von der hyalinen Masse eingenommen werden, in der nur noch die Elastica int. erkennbar ist. Wenn man sich fragt, welches Gewebe denn dieser hyalinen Degeneration verfällt, so ist das schwer zu beantworten, weil zwischen Endothel und Elastica int., die im Anfang beide unversehrt sind, ja eigentlich kein Gewebe liegt. Mitunter hat man jedoch den Eindruck, dass die gequollene Grundsubstanz der Elastica int. der Ausgangspunkt für die hyaline Degeneration sein könnte. Man sieht nämlich mitunter auch an der Aussenseite der Elastica int. die hyalinen Streifen und Plaques. Auch an den Elacin-Elastinfärbungen lassen sich die hyalinen Massen gut beobachten. Sie färben sich hier mit polychromem Methylenblau, allerdings in sehr wechselnder Intensität vom blassbläulichen Schimmer bis zum dicksten Dunkelblau. In den vorgeschrittenen Fällen findet man das

Hyalin verfettet. Das Fett liegt plaque- und ringförmig in der Intima und buchtet mitunter die Media vor, wie dies von dem Hyalin beschrieben ist.

Werfen wir schliesslich noch einen Blick auf die Veränderungen, die man in dem Glomerulus unter den gleichen Bedingungen trifft, unter denen man in den vv. afferent. die hyaline Degeneration beobachtet. Man findet hier alsdann gleichfalls hyaline Entartung, bald nur einer, bald mehrerer Schlingen, bald der ganzen Kugel. Dieses Hyalin unterscheidet sich in nichts von dem Hyalin in der Intima des Vas afferens. Es färbt sich nach van Giesson gelb, bei Elacinfärbung blau und kann in vorgeschritteneren Fällen verfetten. Man könnte nun die alte Frage aufwerfen, ob die Veränderung im Glomerulus oder im Vas afferens das Primäre sei. Mir scheint diese Fragestellung nicht besonders glücklich. Denn wenn man in einer beliebigen Arterie und in ihren Verzweigungen die gleiche Erkrankung trifft, so wird man doch im allgemeinen nicht fragen, ob die Erkrankung des Astes die Ursache oder die Folge der Erkrankung des Stammes sei, sondern man wird beides als gleichwertige Prozesse nebeneinanderstellen nnd vermuten, dass beiden die gleiche Ursache zu Grunde liegt. So scheint mir auch die Erkrankung im Glomerulus und im Vas aff. gleicher Natur zu sein. Viel schwieriger ist es zu entscheiden, ob diese Degeneration der kleinsten Gefässe wirklich dem Formenkreis der Atherosklerose zuzurechnen ist, und welche Rolle sie in der Genese der Nierenleiden spielt. Die Beantwortung dieser Fragen konnte aus äusseren Gründen in die vorliegende Veröffentlichung leider nicht mehr einbezogen werden, und ich hoffe darauf in einer besonderen Arbeit zurückzukommen.

Im Vorstehenden wollte ich nur die extrauterinen Wachstums- und Altersvorgänge der Nierenarterien dargelegt haben. Es erscheint wohl zweckmässig, die an der Niere gewonnenen Resultate mit der Altersmetamorphose in den übrigen Abschnitten des Arteriensystems kurz zu vergleichen. Über die Aorta sind wir in dieser Beziehung durch die Arbeiten von Thoma, Jores, Voigts und anderer gut unterrichtet. Auch die grossen Extremitätenarterien sind von Alb. Aschoff und Hallenberger in gleichem Sinne untersucht. Dagegen ist über die Altersveränderung der kleinen und kleinsten Organarterien sehr wenig bekannt, und ich möchte auch die von mir untersuchten Nierengefässe nicht ohne weiteres als Repräsentanten dieser Gruppe ausgeben, da die Nierenblutbahn nach den eingangs gegebenen Darlegungen sowohl funktionell wie morphologisch eine Sonderstellung im Arteriensystem einnimmt.

Fortsetzung Seite 28.

Alter und Geschlecht	Anatomische Diagnose	Blutdruck	Atherosklerose	Herzhypertrophie
Jahre		RR mm Hg	— keine + vorhanden ++ stark	— keine + vorhanden ++ hochgradig
5/52 ♀	Epidemische Meningitis		—	—
7/12 ♀	Bronchopneumonie		—	—
1 1/12 ♂	Varizellen, Bronchopneumonie . . .		—	—
6 1/2 ♀	Appendicitis perfor., Peritonitis . .		—	—
13 ♀	Abgelaufene Pneumonie, Idiopath. Herzhypertrophie		—	+
7 ♂	Gliom des linken Stirnhirns . . .		—	—
19 ♀	Primäre ulz. Darmtbc.-Peritonitis .		—	—
20 ♂	Generalisierte Tbc.		—	—
22 ♂	Appendicitis perfor.-Peritonitis . .		—	—
35 ♂	Gehirnsarkom, Bronchopneumonie .	130/80	—	—
37 ♂	Tod durch Erhängen (Suicid) . . .		—	—
42 ♂	Fibrinöse Pneumonie	125/50	—	—
44 ♂	Polyserositis tbc.	115/80	—	—
46 ♀	Lungenembolie nach Ventrifixatio uteri		—	—
49 ♂	Apoplexie bei Sklerose der kleinen Gefässe, Leberzirrhose . . .	235/125	++	++
49 ♂	Allgemeine Atherosklerose von rein atheromat. Typus	170/120	++	+
51 ♀	Ulzeröse Lungen- und Darmtbc. . .	105/65	—	—

Elastische Intima-hyperplasie	Lokalisation der elast. Intima-Hyperplasie	Elastica interna erhalten	Degeneration des elast. Gewebes in den grossen Gefässen	Intima-Verfettung in den grossen Gefässen*)	Verfettung in den kleinen Gefässen	Hyaline Degeneration in den kleinen Gefässen
— keine + stellenweise ++ überall mässig +++ überall stark	1) am stärksten 2) weniger 3) am schwächsten a = aa. interlobar. b = aa. arcif. c = aa. interlobul.	+ überall ± meist — selten — — nirgends	— nirgends + mässig ++ stark	— nirgends ± vereinzelt + mitunter ++ häufig		— nirgends + selten ++ häufig +++ sehr häufig
—		+	—	—	—	—
—		+	—	—	—	—
—		+	—	—	—	—
—		+	—	—	—	—
—		+	—	—	—	—
+		+	—	—	—	—
+		+	—	—	—	—
+	1) b 2) a=c	+	∓	—	—	±
+±	b	+	—	Keine Fettfärbung		—
+	b	±	—	—	—	—
++	1) b 2) a=c	±	—	—	—	±
++	1) b 2) c 3) a	—	—	—	—	+
++	1) b 2) a=c	—	±	—	—	+
++	1) b 2) c 3) a	+	—	—	—	—
+++	1) b=c 2) a	—	+	+	+	+++
+++	1) b=c 2) a	— —	++	±	+	++
+++	1) b 2) a 3) c	±	+	—	—	+

*) Unter grossen Gefässen sind aa. interlobar. arcif. und die grösseren interlobul. verstanden, unter kleinen Gefässen die vv. afferentia und die kleineren aa. interlobul.

Alter und Geschlecht	Anatomische Diagnose	Blutdruck	Atherosklerose	Herzhypertrophie
Jahre		R R mm Hg	— keine + vorhanden ++ stark	— keine + vorhanden ++ hochgradig
57 ♀	Mitralstenose und Insuffizienz . . .	125/75	+	+
58 ♂	Atheroskl., atheroskl. Schrumpfniere, Apoplexie	220	++	++
60 ♂	Allgemeine Atheroskl., atheroskl. Schrumpfniere		++	+
63 ♀	Sekundäre Schrumpfniere, Atherosklerose, Apoplexie	175/100	+	—
63 ♀	Allgemeine Atheroskl., Stauungsorgane		++	+
64 ♂	Genuine Schrumpfniere	185/90	+	+
64 ♂	Sigmoidkarzinom, Peritonitis . . .		—	—
67 ♂	Rektumkarzinom, Peritonitis . . .		+	—
68 ♀	Bronchopneumonie, atherosklerotische Nierennarben	125/85	nur Nieren ++	—
69 ♂	Ösophaguskarzinom, Bronchopneumonie	135/60	+	—

Elastische Intima-hyperplasie	Lokalisation der elast. Intima-Hyperplasie	Elastica interna erhalten	Degeneration des elast. Gewebes in den grossen Gefässen	Intima-Verfettung in den grossen Gefässen*)	Verfettung in den kleinen Gefässen	Hyaline Degeneration in den kleinen Gefässen
— keine + stellenweise ++ überall mässig +++ überall stark	1) am stärksten 2) weniger 3) am schwächsten a = aa. interlobar. b = aa. arcif. c = aa. interlobul.	+ überall ± meist — selten — — nirgends	— nirgends + mässig ++ stark	— nirgends ± vereinzelt + mitunter ++ häufig		— nirgends + selten ++ häufig +++ sehr häufig
+++	1) b=a 2) c	±	∓	—	+	++
++	1) b 2) c 3) a	—	++	++	++	+++
++	1) b 2) c 3) a	—	++	±	++	++
+++	1) a 2) b 3) c	—	+	±	+	++
+++	1) b=c 2) a	—	+±	—	+	++
+++	1) b=c 2) a	— —	+	keine Fettfärbung		+++
+++	1) b 2) c 3) a	±	+	—	—	++
+++	1) b 2) c 3) a	∓	∓	—	—	∓
+++	1) b=c 2) a	+ +	++	keine Fettfärbung		+ +
+++	1) b 2) c 3) a	+	±	—	±	+

Auf Grund der Literatur lässt sich diese Entwicklung kurz so schildern: In der Aorta besteht beim Säugling die Intima aus Endothel und Elastica int., zwischen welchen sich bereits eine geringe bindegewebige Schicht stellenweise finden kann. In der Media überwiegen die mächtig entwickelten, elastischen Membranen, welche die Muskulatur ganz in den Hintergrund treten lassen. Eine Elastica ext. ist nicht vorhanden. Schon in der frühen Kindheit machen sich dann an der Intima Veränderungen bemerkbar, welche für die wachsende Aorta charakteristisch sind. Es entwickeln sich nach innen von der Elastica int. die drei von Jores beschriebenen Schichten; «die elastisch-muskulöse Längsschicht», die zirkulär-verlaufende «hyperplastische Intimaverdickung» und die «bindegewebige Schicht». An diesen im Laufe des Lebens neugebildeten Schichten spielen sich in erster Linie die senilen Degenerationen ab: Atherom und Sklerose.

Die grossen Extremitätenarterien unterscheiden sich in ihrem Bau von der Aorta beim Säugling durch das völlige Fehlen von Bindegewebe in der Intima durch die viel stärkere Entwicklung der Muskulatur in der Media, sowie durch das Vorhandensein einer Elastica ext. Bei den Wachstumsvorgängen ist hier vorwiegend die Media beteiligt, welche eine erhebliche Zunahme ihrer Muskulatur erfährt. Dagegen vermissen wir die für die wachsende Aorta charakteristische Differenzierung der Intima. Die bindegewebige Schicht von Jores fehlt ganz, die hyperplastische Schicht ist geringer entwickelt, und die elastisch-muskulöse Längsschicht wird nur an den Teilungsstellen getroffen. Die senile Degeneration spielt sich bei diesen Gefässen vor allem in der Media ab; es handelt sich um Verfettung und Verkalkung.

Die kleineren Nierenarterien stehen den grossen Gefässen vom muskulösen Typus sehr nahe. Sie unterscheiden sich von ihnen beim Säugling durch die relativ geringere Entwicklung des elastischen Gewebes in der Media und durch das völlige Fehlen echter, nach Mallory rotgefärbter, elastischer Membranen in der Intima. Man findet vielmehr nur die von Hallenberger als elastische Streifen bezeichneten Gebilde. Mit zunehmendem Alter tritt eine starke elastische Intimahyperplasie auf, bei der Bindegewebe fast garnicht beteiligt ist. Die senile Degeneration tritt vorwiegend in der Intima auf und betrifft das elastische Gewebe; ferner findet sich Bindegewebswucherung und geringgradige Verfettung.

Eine Gruppe für sich bilden die kleinsten Nierenarterien, welche keine Elastica ext. mehr haben. Charakteristische Altersveränderungen finden sich an diesen Gefässen, von einer Verdichtung der Elastica int.

abgesehen, fast garnicht. Die senile Degeneration tritt in Form der hyalinen Intimaherde auf, welche bei grösseren Gefässen nicht beobachtet werden.

Zum Schluss soll noch versucht werden, die physiologischen Altersvorgänge von der atherosklerotischen Gefässerkrankung abzugrenzen. Hier wäre zunächst zu betonen, dass die elastische Intimahyperplasie in der Niere bei jedem Menschen auftritt. An den Verzweigungsstellen der Gefässbahn findet sie sich schon beim Säugling und wird mit zunehmendem Lebensalter immer ausgedehnter und stärker. Diesen Veränderungen entsprechen offenbar auch vermehrte Anforderungen, welche an die Nierengefässe gestellt werden. Thoma (25), der Durchströmungsversuche an gesunden und kranken Nieren vorgenommen hat, kommt zum Schluss: «Berechnet man die Durchströmungsvolumina pro Einheit des Nierengewichtes für die verschiedenen Lebensalter, so ergibt sich, dass die erwachsene Niere von relativ viel grösseren Blutmengen durchströmt wird, als die kindliche. Die dargelegten Wachstumsverhältnisse der Nierenblutbahn machen es aber sehr wahrscheinlich, dass diese Zunahme der Nierenblutfülle eine allmähliche sei und ihre höchsten Werte mit der Vollendung der Nierenentwicklung (ca. 35. Lebensjahr) erreiche.»

Von dieser physiologischen Intimaverdickung, welche ich nicht als Beginn der Atherosklerose betrachten kann, ist die richtige Atherosklerose zu unterscheiden. Sie äussert sich an den grösseren und mittelgrossen Gefässen in Degenerationsvorgängen am elastischen Gewebe, im Auftreten von reichlichem, kollagenem Bindegewebe entweder zwischen den elastischen Lagen oder innerhalb derselben in Form von Intimapolstern. In vorgeschrittenen Fällen fand sich auch geringgradige Verfettung. An den kleinen Gefässen, speziell an den vv. afferent. äussert sie sich als hyaline Degeneration der Intima, welche häufig verfettet. Diese degenerativen Vorgänge treten im Alter so gut wie regelmässig auf, sie können sich aber auch bei jungen Leuten vorfinden, lang ehe die elastische Intimaverdickung ihren Höhepunkt erreicht hat. Ich besitze die Niere eines 20 jährigen Mannes, an der sich bereits ausgesprochene Degeneration des elastischen Gewebes und beginnende Bindegewebsneubildung an den grossen Gefässen sowie hyaline Degeneration in den kleinen Gefässen nachweisen lässt.

Am besten lässt sich dieses Ineinandergreifen von Altersvorgängen und Alterskrankheiten vielleicht an einem Vergleich mit den Altersveränderungen der Linse des menschlichen Auges veranschaulichen. Mit zunehmendem Lebensalter verliert die Linse an Elastizität, was sich in

einer Abnahme der Akkommodation bemerkbar macht. Dies vollzieht sich so gleichmässig und stetig, dass der Augenarzt mit einer Fehlerbreite von wenigen Jahren das Alter eines Menschen daraus zu ersehen vermag. Dem gleicht die mit dem Alter zunehmende, physiologische Intimaverdickung; und man kann auch aus diesen elastischen Jahresringen mit einer allerdings erheblich grösseren Fehlerbreite das Alter eines Menschen schätzen. Mit dem 60. Lebensjahr ist die Akkommodation vollkommen verloren, die Altersveränderungen aber damit noch nicht beendet. Nunmehr stellt sich eine zunehmende Hypermetropie ein, und wenn man die schweren Sehstörungen bedenkt, welche diese Altersichtigkeit ohne Brillenkorrektion zur Folge hat, wird man nicht bezweifeln, dass es sich um einen pathologischen Prozess handelt; trotzdem tritt er ausnahmslos bei jedem Menschen auf. Dem gleichen die Degenerationsvorgänge an der Intima: gleichfalls eine Alterskrankheit, welche jeden Menschen befällt. Der Vergleich lässt sich noch weiter spinnen. Denn es kommt ja nicht selten vor, dass auch vor dem 60. Lebensjahr eine Hypermetropie auftritt; diese ist alsdann nicht physiologisch, sondern eine echte Krankheit und auch eine vorzeitige Degeneration der Intimaverdickung müssen wir als solche betrachten.

Sie scheint mir stets hervorzugehen aus einem Missverhältnis zwischen der Leistungsfähigkeit der Gefässwand und den Anforderungen welche an sie gestellt werden: sei es, dass erhöhte Anforderung an eine normale Gefässwand gestellt werden, sei es, dass normale Anforderungen auf eine Gefässwand wirken, die ab ovo zu schwach oder durch toxische Einflüsse geschädigt ist.

Zitierte Literatur.

1. Aschoff, Albert, Über Entwicklungs-, Wachstums- und Altersvorgänge an den Gefässen vom elastischen und muskulären Typus. Vortrag Jena 1909.
2. Bonnet, Über den Bau der Arterienwand. D. m. W. 1896.
3. Dmitrijeff, Veränderungen des elastischen Gewebes der Arterienwände, bei Arteriosklerose. Zieglers Beitr. 22 S. 207.
4. Eller, Über den Bau der Intima in normalen und hypertrophischen Arterien mittleren und kleineren Kalibers. Diss. Bonn 1903.
5. Ewald, Über Veränderung kleiner Gefässe bei Morbus Brighti und die darauf bezüglichen Theorien. Virch. Arch. 71 S. 453.
6. Fahr, Über chronische Nephritis und ihre Beziehungen zur Arteriosklerose. Virch. Arch. 195 S. 228.
7. Derselbe, Zur pathologisch-anatomischen Unterscheidung der Schrumpfnieren, nebst Bemerkungen zur Atherosklerose der kleinen Organarterien. Frankf. Zschr. f. Path. 9 S. 15.
8. Friedemann, Veränderungen der kleinen Arterien bei Nierenerkrankungen. Virch. Arch. 159.

9. Friedemann, Über Veränderung der kleinen Arterien bei Nierenkrankheiten. Virch. Arch. 180 S. 543.
10. Fuchs, Zur Physiologie und Wachstummechanik des Blutgefässsystems. Hab.-Schrift, Jena 1902.
11. Gull u. Sutton, Arterio-capillary-fibrosis. Medico-Chirurg. Transactions 1872, zitiert nach Lubarsch-Ostertag 9/1 S. 1037.
12. Hallenberger, Über die Sklerose der a. radialis. D. Arch. f. klin. M. 87.
13. Johnson, Med.-Chirurg. Transactious Vol. 29 und 30 zitiert nach Lubarsch-Ostertag. 9/1 S. 1037.
14. Jores, Wesen und Entwicklung der Arteriosklerose. Wiesbaden 1903.
15. Derselbe, Neubildung elastischer Fasern in der Intima. Zieglers Beitr. 24 S. 458.
16. Derselbe, Erkrankungen der Arterien der Struma. Zieglers Beitr. 21 S. 211.
17. Derselbe, Über die Arteriosklerose der kleinen Organarterien und ihre Beziehungen zur Nephritis. Virch. Arch. 178 S. 367.
18. Derselbe, Hypertrophie und Arteriosklerose in den Nierenarterien. Virch. Arch. 181 S. 568.
19. Derselbe, Regressive Veränderung des elastischen Gewebes. Lubarsch-Ostertag. 8/1 S. 590.
20. Derselbe, Über Arterienveränderungen bei Nephritikern. Verh. D. path. Ges. 1914.
21. Pfeufferer, Die elastischen Fasern des Lig. nuchae. Arch. f. mikr. Anat. 17.
22. Prym, Über Veränderungen der arteriellen Gefässe bei interstitieller Nephritis. Virch. Arch. 177 S. 485.
23. Roth, Über Schrumpfnieren ohne Arteriosklerose. Virch. Arch. 188 S. 527.
24. Virchow, Das arterielle Gefässsystem der Nieren. Virch. Arch. 12 S. 310.
25. Thoma, Zur Kenntnis der Zirkulationsstörungen in den Nieren bei chronischer interstitieller Nephritis. Virch. Arch. 71 S. 42 u. 227.
26. Derselbe, Über kompensatorische Endarteriitis. Virch. Arch. 112 S. 16.
27. Weiszmann u. Neumann, Veränderungen der elastischen Fasern in den Gefässwänden infolge Arteriosklerose. Allg. Wien. m. Ztg. 35.
28. Ziegler, Über die Ursache der Nierenschrumpfung nebst Bemerkungen über die Unterscheidung der verschiedenen Formen von Nephritis. D. Arch. f. klin. M. 25.

Erklärung zu den Abbildungen auf Tafel 1/2.

Fig. 1. Seibert Immersion 1/12, Okul 0, Färbung: Weigerts Elastin-Lithiumkarmin.
16jähriger Mann; Querschnitt durch eine normale A. interlobul. Aufbau der Lamina elastica interna als ein Längsfasernetz, dessen Maschen von einer Grundsubstanz erfüllt sind. Beginnende Abspaltung einer elastischen Lage, die sich nur über 3 Schlangenwindungen der Elastica int. erstreckt.

Fig. 2. Seibert-Obj. V, Okul. 0, Färbung: Weigerts Elastin-Lithiumkarmin.
16jähriger Mann: Längsschnitt durch die Wand einer normalen A. interlobul. Die Elastic. int. ist eine Längsfaserschicht.

Fig. 3. Zeiss-Obj. 12, Okul. 2, Färbung: Weigerts Elastin-van Gieson.
64jähriger Mann: Zwei Gefässe an der Rindenmarkgrenze mit physiologischer Altersvervielfachung der elastischen Lagen.

Fig. 4. Seibert-Obj. V, Okul 0, Färbung: Elastin-Lithiumkarmin.
49jähriger Atherosklerotiker: Bindegewebige Umwandlung der physiologischen Intimaverdickung, die nur noch Bruchstücke von elastischen Lagen (dicht unter dem Endothel) enthält. Starke Auflichtung des elastischen Netzes der Elastic. int. Verschmälerung der Media.
E. i. = Elastica interna; E. e. = Elastica externa.

Fig. 5. Seibert-Obj. V, Okul. 0, Färbung: Weigerts Elastin-van Gieson.

63jähriger Atherosklerotiker. Frischeres atherosklerotisches Beet auf der physiologischen Altersverdickung der Intima. Im Bereich des Beetes sind die elastischen Elemente stark geschwunden, und die Grundsubstanz der elastischen Streifen hat eine kollagene Umwandlung erfahren. Im Bereiche der physiologischen Altersverdickung beginnen die gleichen Vorgänge sich zu entwickeln. — Die Media entsprechend der stärksten Intimaverdickung verschmälert.

Fig. 6. Seibert-Immersion 1/12, Okul. 0, Färbung: Weigerts Elastin-van Gieson.

49jähriger Atherosklerotiker: Hyaliner Plaque in der Intima eines V. afferens. a) im Längsabschnitt, b) im Querschnitt.

Lebenslauf.

Am 28. Mai 1893 wurde ich, Franz Oppenheim, als Sohn des Kaufmannes Gustav Oppenheim, in Mainz geboren. In meiner Vaterstadt besuchte ich die Vorschule und das humanistische Gymnasium, welches ich im Herbst 1911 mit dem Reifezeugnis verliess. Alsdann widmete ich mich dem Studium der Medizin, zuerst an der Universität Heidelberg, dann in München, wohin auch meine Familie nach dem Tode meines Vaters übersiedelte. Hier habe ich am 6. September 1916 die ärztliche Staatsprüfung beendet. Seit Oktober 1915 bin ich an dem Münchener pathologischen Institut (Vorstand: Professor Dr. Borst) tätig. Meinem verehrten Lehrer und Chef, Herrn Professor Borst, möchte ich auch an dieser Stelle meinen besonderen Dank aussprechen.

Fig. 1.

Fig. 2.

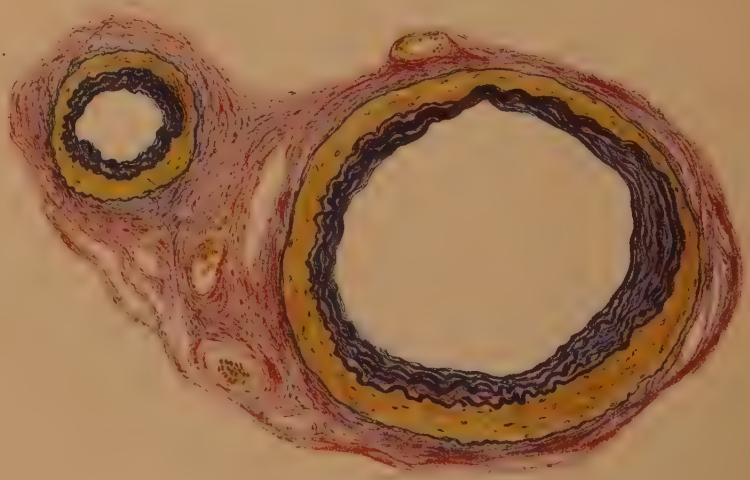

Fig. 3.

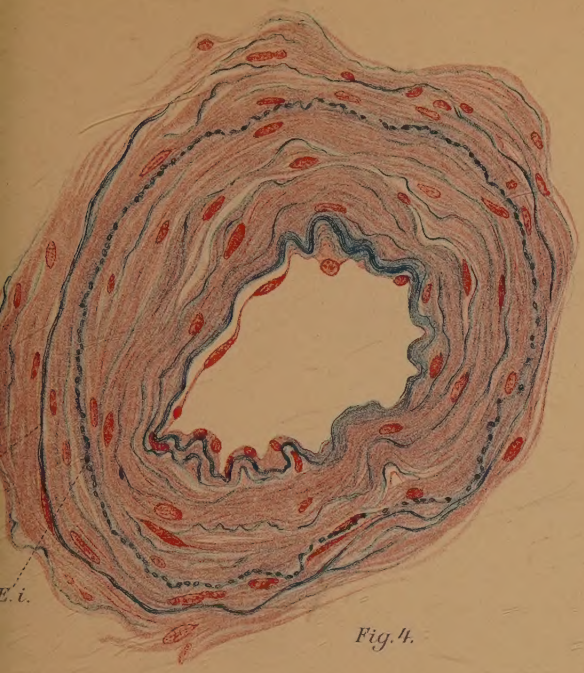

Fig. 4.

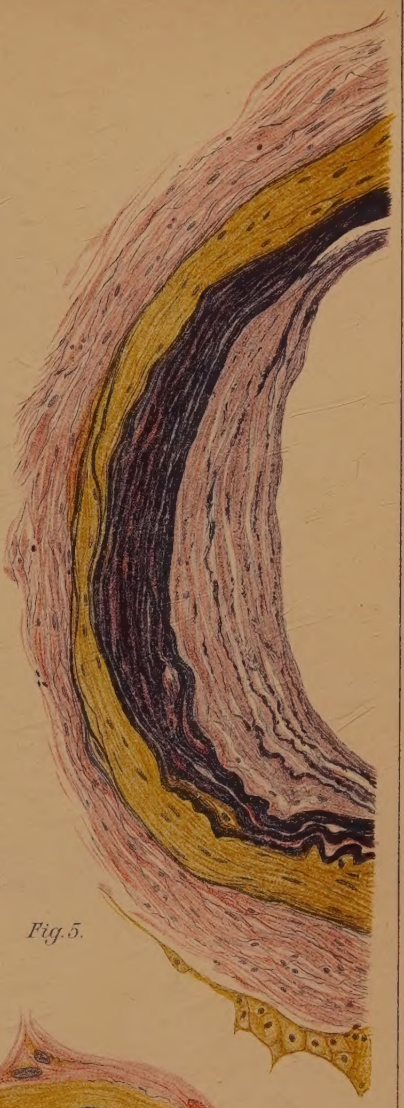

Fig. 5.

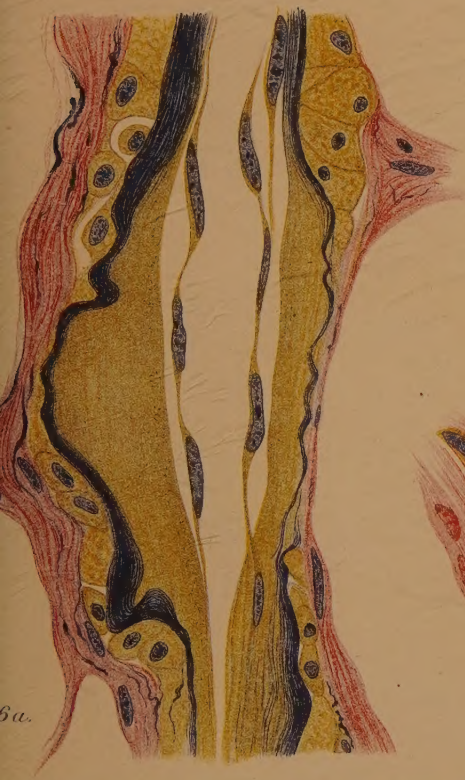

6a.

Fig. 6b.

Wiesbaden.

Luth. Anst. v. K. Wesser, Jena.

DRUCK von CARL RITTER, G. m. b. H.
WIESBADEN.